

# Langzeitergebnisse nach basaler Keilosteotomie beim Metatarsus Primus Varus des jungen Patienten

A. Zembsch<sup>1</sup>, H.-J. Trnka<sup>1</sup>, M. Mühlbauer<sup>1</sup>, P. Ritschl<sup>1</sup>, M. Salzer<sup>2</sup>

<sup>1</sup>Orthopädisches KH, Gersthof-Wien, I. Abteilung (Vorstand: Prof. Dr. med. P. Ritschl)

<sup>2</sup>Herz-Jesu-KH, Wien, Orthopädische Abteilung (Vorstand: Prof. Dr. med. Salzer)

## Zusammenfassung

**Fragestellung:** Ziel dieser retrospektiven Studie war es, die Langzeitergebnisse der basalen Keilosteotomie zur Korrektur des Metatarsus primus varus bei Hallux valgus bei jungen Patienten zu analysieren.

**Patienten und Methode:** Von 1974 bis 1985 wurden 49 Patienten (70 Füße) unter dem vierzigsten Lebensjahr, mit einer basalen Keilosteotomie bei Metatarsus primus varus an unserer Klinik operiert. 34 Patienten (50 Füße) konnten retrospektiv nach 12 bis 22 Jahren (Median: 18 Jahre) klinisch, 26 Patienten (37 Füße) radiologisch nachuntersucht werden. Das Alter betrug durchschnittlich 26 Jahre (14–39 Jahre). Die Analyse erfolgte anhand der Krankengeschichte, der Standardröntgen, eines standardisierten Fragebogens und der klinischen Untersuchung.

**Ergebnisse:** Das subjektive Gesamtergebnis war bei 82% der Patienten sehr gut und gut. Die Kosmetik wurde von 78% mit sehr gut und gut bewertet, 88% waren schmerzfrei. Die radiologische Analyse zum Nachuntersuchungszeitpunkt ergab: Hallux valgus-Winkel 19,3°, Intermetatarsal I/II-Winkel 6°, und Verkürzung des Metatarsale I durchschnittlich: 5 mm; Dorsalelevation des Metatarsaleköpfchen I in 38%, Arthrosezeichen im Metatarsocuneiforme-Gelenk bei 19%, Kongruenz des Metatarsophalangealgelenks I in 54%, Sesambeinluxationsgrad 0 in 46%, Grad I in 30%, Grad II in 14% und Grad III in 10%. Bei 14 Füßen (28%) bestand eine Metatarsalgie.

**Schlussfolgerung:** Die basale Keilosteotomie ist eine technisch aufwendige Methode mit einer höheren Fehlerquote. Bei idealer Durchführung sind langfristige gute Resultate zu erzielen. Die unerwünschte Verkürzung, sowie eine Dorsalelevation des I. Metatarsale sind Faktoren, die zu einer Transpositions-Metatarsalgie führen können. Wegen des geringeren Risikos und der größeren technischen Sicherheit, sollten Methoden, wie die Bogenosteotomie nach Mann oder die Chevronosteotomie, bevorzugt werden.

**Schlüsselwörter:** Metatarsus primus varus – basale Keilosteotomie – junge Patienten – Langzeitergebnisse

## Long Term Results after Basal Closing Wedge Osteotomy in Metatarsus primus varus of the Younger Patient

### Introduction:

Aim of this retrospective study was to analyse the long term results after basal closing wedge osteotomy for correction of metatarsus primus varus and hallux valgus in the younger patient.

**Patients and Methods:** 49 patients (70 feet) were operated according to a basal closing wedge osteotomy from 1974 to 1985 at our institution. Age was under 40 years in all patients at the time of surgery. 34 patients (50 feet) were evaluated in respect to their clinical and 26 patients (37 feet) to their radiological outcome. The average age was 26 years (14–39 years). The follow-up was 12 to 22 years (Median: 18 years). Analysis was performed using the patient's record, weight-bearing X-rays, a standardized questionnaire and clinical investigation.

**Results:** 82% of the patients had very good and good subjective results. Cosmetics was rated very good and good in 78%, 88% of the patients were painfree. Radiological analysis at follow-up: Hallux valgus-angle 19,3°, intermetatarsal I/II-angle 6°, shortening of first metatarsale 5 mm, at average; dorsal elevation of first metatarsale 38%, degenerative arthritis of the metatarsocuneiforme joint 19%, congruency of first metatarsophalangeal joint 54%, sesamoid subluxation: 46% grade 0, 30% grade I, 14% grade II and 10% grade III. In 14 feet (28%) metatarsalgia was found.

**Discussion:** The basal closing wedge osteotomy is rather a technically demanding procedure conjuncted with a higher risk of failure. Satisfactory long term results can be obtained by an ideal operating technique. As undesirable side effects shortening of the first ray and dorsal malangulation of the first metatarsale may occur consecutively leading to metatarsalgia. Lower risk procedures like the crescentic osteotomy according to Mann or chevron osteotomy should be preferred.

**Key words:** Metatarsus primus varus – basal closing wedge osteotomy – young patients – long term results

### Einleitung

Eine wichtige Komponente der Hallux valgus-Deformität ist der Metatarsus primus varus, der angeboren oder im Rahmen des Spreizfußes vorkommt. Viele Entstehungstheorien (5, 19) sind bisher beschrieben worden. In jedem Fall besteht bei den meisten Autoren (1, 3, 6, 8, 11, 22, 23–26) darüber Einigkeit, daß bei operativen Eingriffen der Metatarsus primus varus berücksichtigt werden soll, um eine gute Korrektur des Hallux valgus zu erreichen. Vor allem beim jungen Menschen ist die effektive Verkleinerung des ersten Intermetatarsalwinkels notwendig.

Zur chirurgischen Therapie des Hallux valgus sind bisher weit über 130 Operationsmethoden (4) publiziert worden. Distale Osteomietechniken eignen sich für die Korrektur leichter und auch mittelgradiger Fehlstellungen. Jedoch nur eine proximale (basale) Metatarsalosteotomie kann aus mechanischer Sicht die schwere Hallux valgus-Deformität ausreichend korrigieren (2, 3, 8, 9, 11, 13, 20, 21, 22–26). Eine Keilosteotomie mit lateraler Basis zur Korrektur des Metatarsus primus varus bei der mittel- und schwergradigen Hallux valgus-Deformität hat sich bereits als effektive Methode erwiesen (3, 10, 23, 24, 26).

Von 1975 bis 1985 wurden die basale Keilosteotomie (14, 23, 26) mit der Tenotomie des M. Adduktor, sowie die Resektion der medialen Pseudoexostose an unserem Krankenhaus durchgeführt. Die kurzfristigen Ergebnisse der ersten 18 Patienten mit 25 Füßen wurden 1977 publiziert (26).

Ziel dieser retrospektiven Untersuchung war es, das langfristige Ergebnis dieser Operationsmethode bei jungen Patienten mit arthrosefreiem MTP I-Gelenk festzustellen.

### Patienten und Methode

Von 1974 bis 1985 wurden 49 Patienten (70 Füße) mit einer basalen Keilosteotomie bei Metatarsus primus varus an unserer Klinik operiert. Alle Patienten waren zum Operationszeitpunkt unter dem vierzigsten Lebensjahr. An 13 Füßen wurden zusätzlich Eingriffe wie Trochlearesektionen nach *Hohmann*, Strecksehnenverlängerungen und Resektionen der Bunionette simultan vorgenommen. 34 Patienten (32 Frauen, 2 Männer) mit 50 Füßen (16 bilateral) konnten nach 12 bis 22 Jahren (Median: 18 Jahre) klinisch nachuntersucht werden (Abb. 1A). Die radiologische Analyse wurde bei 26 Patienten mit 37 Füßen (11 bilateral) durchgeführt (Tab. 2). 15 Patienten (20 Füße) waren trotz sorgfältiger Recherche nicht auffindbar oder verweigerten trotz mehrmaliger brieflicher und telefonischer Einladung die Nachuntersuchung.

Das Durchschnittsalter der nachuntersuchten Patientengruppe betrug zum Operationszeitpunkt 26 Jahre (14–39 Jahre) (Abb. 1B). Die Operationsindikation wurde wegen schmerzhafter Schuhdruckbeschwerden bei bestehender Fußdeformität und Therapieresistenz gegenüber konservativen Maßnahmen gestellt.

## Nachuntersuchungszeitraum (min: 149 max: 266 Monate)

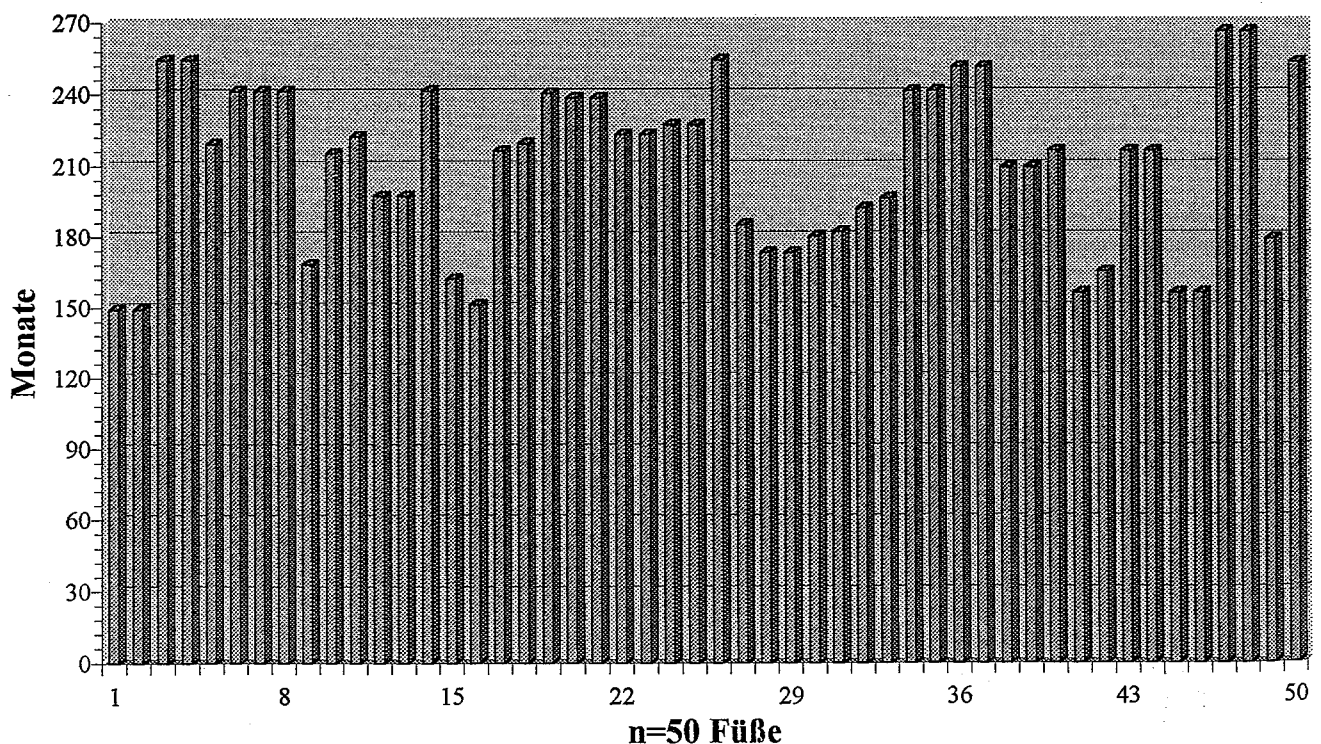
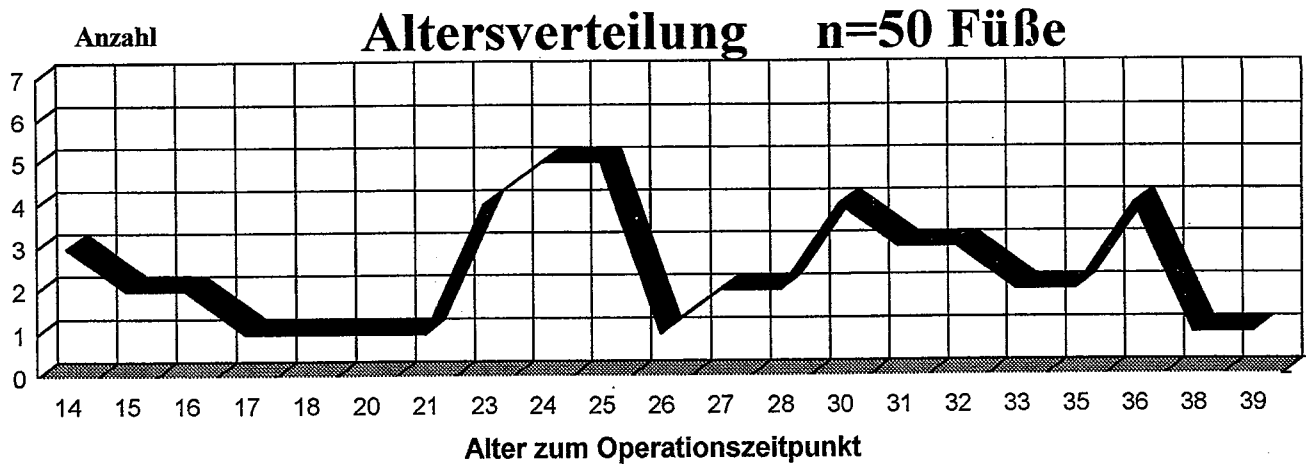


Abb. 1A 12 bis 22 Jahre Nachuntersuchungszeitraum (Median: 18 Jahre) von 50 Füßen bei 34 Patienten (16 bilateral)

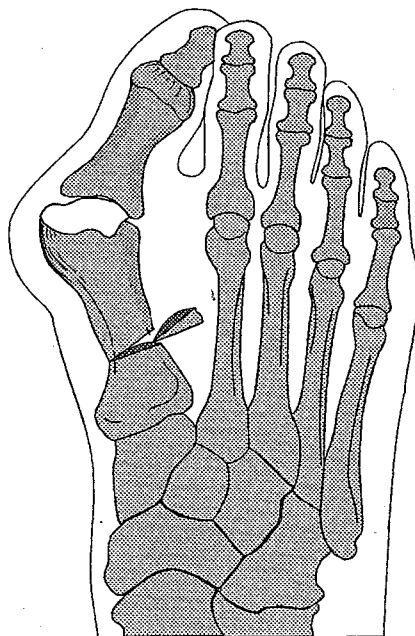


**Abb. 1B** Zum Operationszeitpunkt waren alle Patienten unter 40 Jahre alt

### Operationstechnik

#### A: Adduktorenentotomie und Resektion der Pseudoexostose

Über eine längsgestellte, etwa 5 cm lange Hautincision im ersten Intermetatarsalraum wurde die Adduktorsehnen-einstrahlung dargestellt, und von der lateralen Kapsel, dem lateralen Sesambein und der proximalen Phalanx abgelöst. Die laterale Kapsel wurde in der Gelenklinie mit dem Skalpell gestichelt und die Großzehe temporär in eine 30° Varusstellung gebracht. Dann erfolgte die Fixation des Adduktorsehnenstumpfes an die laterale Kapsel des ersten Metatarsale mittels zweier Nähte. Nach dorsomedialer Hautincision über dem ersten Metatarsophalangealgelenk wurde die Gelenkkapsel dargestellt. Dann erfolgte die Darstellung der medialen Pseudoexostose durch Kapsulotomie und Abtragung derselben mittels Meißel. Nach Durchführung der Osteotomie an der Basis des ersten Metatarsale mit Schraubenosteosynthese wurde abschließend die mediale Kapselraffung durchgeführt.

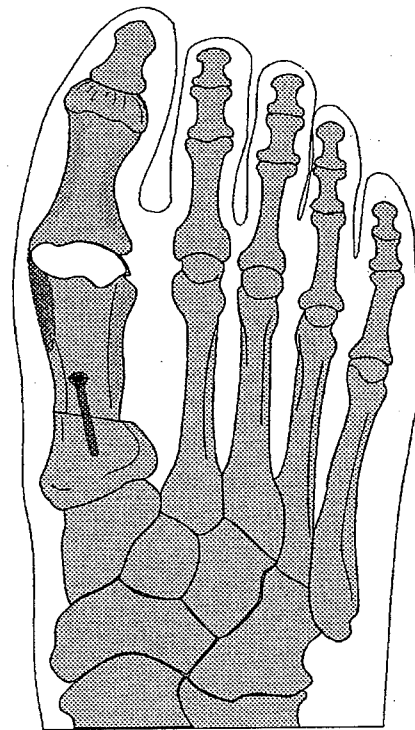


**Abb. 2A** Metatarsale I-Osteotomie und Entnahme eines Keils mit lateraler Basis

#### B: Metatarsale I-Osteotomie mit Keilentnahme

Nach Erweiterung des dorsomedialen Hautschnitts nach proximal zur Basis des ersten Metatarsale wurde dieses basisnahe deperiostiert. Danach erfolgte die Osteotomie einen Zentimeter distal des Metatarsocuneiforme-Gelenkes unter Entnahme eines Knochenkeils mit lateraler Basis (Abb. 2A). Die Größe des Knochenkeils wurde präoperativ anhand der Standröntgen bestimmt. Danach wurde das Metatarsale nach lateral geklappt und mit zwei Kirschnerdrähten temporär fixiert. Nach Überprüfung des gewünschten Korrekturausmaßes wurde die Osteotomie mit einer Spongiosaschraube gesichert (Abb. 2B).

Die Patienten wurden mit einem Unterschenkelgips für die ersten 6 Wochen mit Unterarmstützkrücken entlastend mobilisiert.



**Abb. 2B** Osteosynthese in idealer Korrekturstellung mit Spongiosaschraube

### Klinische Beurteilung

Die Beurteilung erfolgte zum Nachuntersuchungszeitpunkt nach einem standardisierten Fragebogen (22). Dieser basiert auf dem HMIS-Score (6) der American Foot and Ankle Society. Dieser Score mit maximal 100 Punkten inkludiert klinische Parameter wie Schmerz (40 Punkte), Aktivität (10 Punkte), Schuhversorgung (10 Punkte), Bewegungsausmaß im MTP I-Gelenk (10 Punkte) und IP-Gelenk (5 Punkte), sowie das Alignment (15 Punkte). Die Bewertung des Punktescores erfolgte: 93 bis 100 Punkte sehr gut, 83 bis 92 gut, 66 bis 82 befriedigend und schlecht unter 65. Zusätzlich wurde der subjektive Eindruck der Patienten hinsichtlich Schmerz, Funktion und Kosmetik erfasst. Das Tragen von Schuheinlagen oder Schuhzurichtungen wurde dokumentiert. 8 Patienten (13 Füße) wurden anhand des Fragebogens telefonisch evaluiert.

### Radiologische Beurteilung

Dorsoplantare und seitliche Aufnahmen belastet im Stehen wurden präoperativ, postoperativ und zum Nachuntersuchungszeitpunkt angefertigt (18). Nach den Richtlinien der American Orthopaedic Foot and Ankle Society (21) wurden der Hallux valgus-Winkel, der erste Intermetatarsal-Winkel, die Gelenkskongruenz des MTP I, und die Sesambeinluxation (Grad 0 bis 3) (11) bestimmt. Weiters wurde die postoperative Verkürzung des ersten Metatarsale errechnet (13). Ein dorsales Malalignment im Sinne einer Metatarsale I-Köpfchen-Elevation wurde anhand eines Vergleiches der prä- und postoperativen Röntgenbilder evaluiert (17, 24). Zusätzlich beurteilten wir den Arthrosegrad des Metatarsocuneiforme-Gelenks zum Nachuntersuchungszeitpunkt (1, 3, 24). Auswertbare Röntgenbilder standen von 35 Füßen präoperativ und 37 Füßen zum Nachuntersuchungszeitpunkt zur Verfügung.

### Ergebnisse

#### Klinische Auswertung (Tab. 1)

#### 1. Objektive Bewertung

Nach dem HMIS-Score (6, 22) konnten 42 Füße (84%) sehr gut und gut bewertet werden. 5 Füße (10%) wurden befriedigend und 3 (6%) schlecht beurteilt. Die durchschnittliche Punkteanzahl betrug 91. 35 Patienten (71%) konnten Konfektionsschuhe ohne Einschränkung tragen. Zum Nachuntersuchungszeitpunkt erreichte die durchschnittliche Plantarflexion 23,5°, Dorsalextension 49,7°, 22 Patienten (44%) hatten ein

**Tab. 1** Klinisches Ergebnis aller Patienten: n=34 Patienten (50 Füße). HMIS: Hallux Metatarsophalangeal Interphalangeal Scale (6, 11), PZ: subjektive Patientenzufriedenheit, K: Kosmetik

	HMIS	PZ	K
sehr gut	31 (61%)	32 (64%)	26 (52%)
gut	11 (23%)	9 (18%)	13 (26%)
befr.	5 (10%)	3 (6%)	5 (10%)
schlecht	3 (6%)	6 (12%)	6 (12%)

Metatarsalgie: 14 (28%)

durchschnittliches Bewegungsausmaß von 75° im ersten Metatarsophalangealgelenk.

#### 2. Subjektive Bewertung

Die Bewertung des subjektiven Ergebnisses ergab sehr gut bei 32 Füßen (64%), gut bei 9 (18%), zufriedenstellend bei 3 (6%) und schlecht bei 6 Füßen (12%). Gründe des schlechten Ergebnisses waren: Revalgisierung 2 Füße (4%), Varusdeformität 4 (8%).

#### 3. Kosmetik

Die Kosmetik wurde bei 26 Füßen (52%) mit sehr gut, bei 13 (26%) mit gut, bei 5 (10%) mit zufriedenstellend und bei 6 Füßen (12%) mit schlecht beurteilt.

#### 4. Metatarsalgie

Bei 14 Füßen (28%) bestand zum Nachuntersuchungszeitpunkt eine Metatarsalgie bei Belastung. 8 davon waren mit zufriedenstellenden Modelleinlagen versorgt.

Postoperative Komplikationen umfaßten: Zwei oberflächliche, eine tiefe Wundinfektion; eine Osteomyelitis, die durch antibiotische Therapie ausheilte. Eine Durchbauverzögerung der Osteotomie in zwei Fällen.

Das Auftreten einer klinisch deutlichen Varusdeformität bei 6 Füßen mit einem durchschnittlichen Winkel von 17° (10°–24°) führte in 4 Fällen zu einem subjektiv beurteilten schlechten Ergebnis. Diese hatte sich innerhalb der ersten zwei Jahre postoperativ entwickelt. Ein Korrekturingriff bei zwei Fällen führte im weiteren Verlauf zu einem guten Ergebnis.

#### Radiologische Auswertung (Tab. 2)

#### 1. Hallux valgus-Winkel

Präoperativ zeigte sich ein durchschnittlicher Metatarsophalangealwinkel von 26–54° (Median: 40°). Zum Nachuntersuchungszeitpunkt betrug er 0–46° (Median: 20°).

#### 2. Intermetatarsal-Winkel I/II

Der präoperative I Intermetatarsalwinkel konnte von 10–21° (Median: 17°) auf 0–18° (Median: 6°) verbessert werden.

#### 3. Sesambeinposition

Der Grad der Sesambeinluxation betrug präoperativ durchschnittlich 2,6 und wurde auf 0,9 korrigiert. Vor dem operativen Eingriff bestand ein Sesambeinluxationsgrad 0 bei keinem Patienten, Grad I bei 11 Prozent, Grad II bei 20 und Grad III bei 69 Prozent. Das Ergebnis zum Nachuntersuchungszeitpunkt zeigt eine deutliche Verbesserung mit 46 Prozent Grad 0, 30 Prozent Grad I, 14 Prozent Grad II und 10 Prozent Grad III (Abb. 3).

#### 4. Gelenkskongruenz

Präoperativ waren 26 Prozent der ersten Metatarsophalangealgelenke, zum Nachuntersuchungszeitpunkt 54 Prozent kongruent.

#### 5. Metatarsaleverkürzung

Die durchschnittliche Verkürzung des ersten Metatarsale betrug 5 mm (0 bis 15 mm) mit einem Maximum von 26 mm bei einem Fall. Insgesamt waren 4 Metatarsalia um 10 mm und mehr verkürzt.

#### 6. Dorsale Elevation

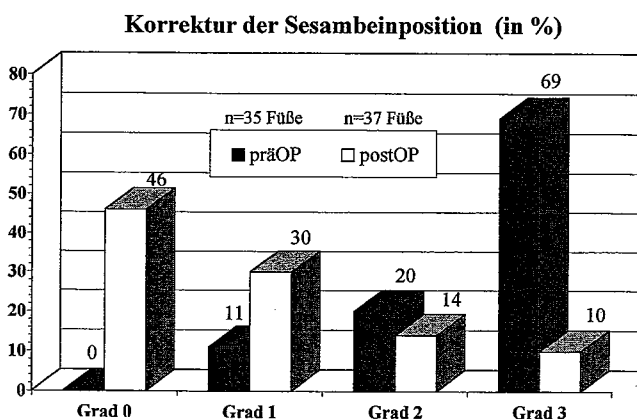
Ein Höherentreten des MTP I-Köpfchens wurde in 14 Fällen (38%) gefunden.

**Tab. 2** Radiologisches Ergebnis zum Nachuntersuchungszeitpunkt 12 bis 22 Jahre postoperativ (Median: 18 Jahre)

	prä OP n=35 Füße	Nachuntersuchung n=37 Füße
Hallux valgus-Winkel	26–54° (Median: 40°)	0–46° (Median: 20°)
Intermetatarsal-Winkel I/II	10–21° (Median: 17°)	0–18° (Median: 6°)
Sesambeinposition (Grad 0–3) <sup>2</sup>	2,6	0,9
Kongruente MTP I-Gelenke	9 (26%)	20 (54%)
Metatarsaleverkürzung <sup>1</sup>	0	1–15 mm (durchschnittlich 5 mm)
Dorsale Elevation	0	14 (38%)
Metatarsocuneiforme-Gelenk:		
– keine Arthrose	35 (100%)	30 (81%)
– geringe Arthrose	0	4 (11%)
– deutliche Arthrose	0	3 (8%)

<sup>1</sup> Exklusive 1 Fuß mit einer Verkürzung von 26 mm

<sup>2</sup> Mittelwert

**Abb. 3** Korrektur der Sesambeinposition

#### 7. Metatarsocuneiforme-Gelenk

Wir fanden geringe Arthrosezeichen bei 4 (11%), eine deutliche Arthrose bei 3 Füßen (8%). Unauffällige Gelenke bestanden bei 30 Füßen (81%).

#### Diskussion

Viele operationstechnische Möglichkeiten einer Metatarsalosteotomie zur Korrektur des Hallux valgus sind bisher beschrieben worden. Den subkapitalen Osteotomien stehen diejenigen an der Schaftbasis (basale) gegenüber. Mehrere Autoren (10, 14, 15, 24) haben bereits darauf hingewiesen, daß mittels der basalen Osteotomie eine größere Korrektur erzielbar ist. Diese ist zur ausreichenden chirurgischen Sanierung des Metatarsus primus varus bei mittel- und schwergradigem Hallux valgus erforderlich (1, 7, 11, 14, 15, 23, 24).

Das Ziel dieser Studie war es, die Langzeitergebnisse (Median: 18 Jahre) der basalen Metatarsalkeilosteotomie zur Korrektur des Metatarsus primus varus beim jungen Patienten zu evaluieren. Ähnlich vergleichbare Studien haben einen maximalen Beobachtungszeitraum von bis zu 7 Jahren (1, 7, 8, 10, 14, 15, 24). Nur langfristige Kontrollstudien können jedoch den Therapieeffekt einer Methode zeigen und somit die Basis für eine gute Indikationsstellung geben (2). Mit einem Nachuntersuchungszeitraum von 12 bis 22 Jahren ist eine gute Beurteilung dieses Ope-

rationsverfahrens hinsichtlich der Vor- und Nachteile zu erwarten.

Ein Grundproblem der basalen Metatarsalosteotomie mit lateraler Keilentnahme ist die Verkürzung des ersten Metatarsale. Durch diese Keilentnahme, die die Voraussetzung zur Winkelkorrektur darstellt, kommt es zwangsweise zu einer unerwünschten Verkürzung des Knochens. Einerseits geht Knochensubstanz durch die Größe des Keils, andererseits durch die Sägeblattstärke verloren. Auch die Fixationsmethode kann einen Längenverlust zusätzlich verursachen (20). Das Ausmaß der Verkürzung ist signifikant ( $p < 0,05$ ) von der gewählten Fixationsmethode abhängig (20). Nach erfolgter Osteotomie ist eine eventuell nötige Vergrößerung des Keils meist nur unter deutlicher Verkürzung des Metatarsale möglich. Da es auch bei idealer Keilentnahme zu einer geringen Verkürzung kommt, ist dieses Verfahren bei Patienten mit primär kurzem ersten Metatarsale nicht empfehlenswert. Bei unserer Patientengruppe fanden wir eine durchschnittliche Verkürzung von 5 mm. Andere Autoren beschreiben eine durchschnittliche Verkürzung des ersten Metatarsale von 5 mm (7), sowie 3,6 mm (24) und 1,3 mm (14). Bei der Operationsplanung sollte daher auch auf den Metatarsalindex und Alignmentbogen Bedacht genommen werden (14, 23, 24).

Ein weiteres Problem stellt die unerwünschte Dorsalverschiebung des ersten Metatarsaleköpfchens dar. Sie ist einer der Schlüsselfaktoren in der Evaluierung basaler Metatarsalosteotomien (8, 9, 17, 24). Die Durchführung der Osteotomie ist technisch schwierig, sodaß es in einigen Fällen zu einer Dorsalelevation des ersten Metatarsaleköpfchens kommt. Aus diesem Grund wird eine Plantarisierung im Rahmen der Osteotomie empfohlen (11, 16). In unserer Nachuntersuchungsserie fanden wir eine Dorsalelevation in 38% der Fälle. Vergleichbare Resultate von 28% (11) stehen anderen Ergebnissen, mit einer Köpfchenelevation von 77% (24) gegenüber.

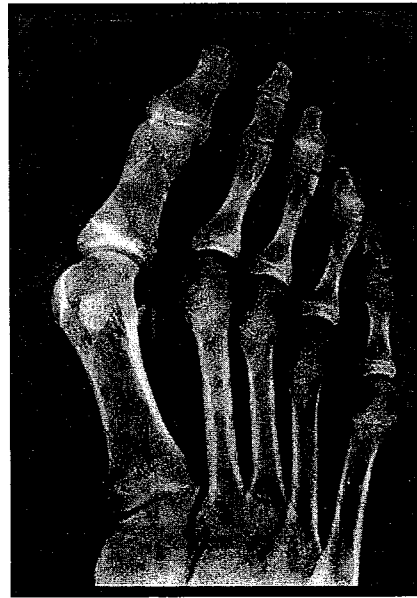
In unserer Nachuntersuchungsserie trat eine Metatarsalgie in 28% der Fälle (14 Füße) auf. Gründe dafür lagen in der Verkürzung und in der Dorsalelevation des ersten Metatarsale. Dies entspricht auch den Resultaten in anderen Publikationen (24) mit 21% Metatarsalgien. Eine gute Korrelation besteht zwischen Dorsalelevation und Metatarsalgie. 8 Füße mit Auftreten einer deutlichen Metatarsalgie bei Belastung zeigten eine Dorsalelevation des distalen er-

sten Strahls. Daraus ergibt sich die Schlußfolgerung, daß die dorsale Verschiebung des ersten Metatarsaleköpfchens eine Metatarsalgie verursachen kann. Im Gegensatz zu *Wanivenhaus* (24) fanden *Mann* (11) und *Sammarco* (15) in ihren Nachuntersuchungsserien, bei allerdings unterschiedlichen Osteotomietechniken, keine Korrelation zwischen Dorsalverschiebung und Metatarsalgie. Eine genaue Aussage über den Zeitpunkt des Auftretens von Schmerzen der Metatarsalia postoperativ ist nicht möglich.

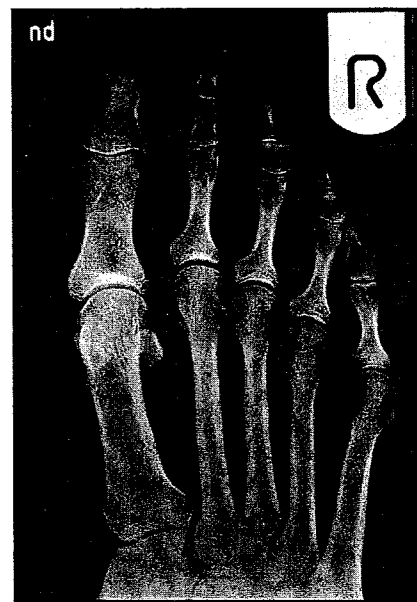
Ein weiteres Hauptaugenmerk sollte auch auf die Art der Osteosynthese nach erfolgter Osteotomie gelegt werden. Die stabile Fixation sollte unbedingt angestrebt werden, um einen postoperativen Korrekturverlust, eine unerwünschte Dorsalisierung oder die Ausbildung einer Pseudarthrose zu vermeiden (1, 3, 4, 10, 11, 24). Wir verwendeten eine Spongiaschraube unter Schonung des Metatarsocuneiforme-Gelenks zur Primärstabilisierung und mobilisierten die Patienten mit einem Unterschenkelgips für die ersten 6 Wochen. Dies ist, wegen der damit verbundenen Muskelhypotrophie im gesamten Fußbereich und der dadurch längeren Rehabilitationsphase, ein Nachteil. In einigen Fällen kam die Fixationsschraube jedoch im Metatarsocuneiforme-Gelenk zu liegen. In zwei Fällen trat eine verzögerte Knochenheilung auf. Die Verwendung von gekreuzten Kirschnerdrähten oder Spongiaschrauben wird empfohlen (19, 20). Andere Autoren weisen darauf hin, daß es bezüglich der Stabilität keinen statistisch signifikanten Unterschied zwischen Kirschnerdrähten und Spongiaschrauben gibt, wiewohl diese beiden Fixationsmethoden einer Osteosynthese mit Kortikalschrauben überlegen sind (9).

Das Metatarsocuneiforme-Gelenk hat bisher im Zusammenhang mit proximalen Metatarsaleosteotomien wenig bis keine Beachtung gefunden. Wird dieses Gelenk bei der Osteosynthese miteinbezogen, besteht bis zur Entfernung des Materials eine temporäre Arthrodese. Durch die Ruhigstellung und den begleitenden Knorpelschaden kann die Entstehung einer Arthrose begünstigt werden. Die radiologische Evaluierung unseres Patientengutes ergab einen eindeutigen Zusammenhang zwischen der Position der distalen Schraubengewinde intra- und extraartikulär und den arthrotischen Veränderungen. Bei allen Füßen ohne Alteration des Metatarsocuneiforme-Gelenkes zeigten sich stationäre Gelenkverhältnisse. In 7 Fällen (19%) mit mäßigen, sowie deutlichen arthrotischen Veränderungen, war die Fixationsschraubenposition im Gelenk als Kausalfaktor zu finden. Diese Patienten gaben allerdings bei der Nachuntersuchung keine klinischen Symptome an. Von anderen Autoren wurden bei 73 Prozent beginnende Arthrosezeichen im Metatarsocuneiforme-Gelenk ohne klinische Relevanz gefunden (24).

Die basale Metatarsalosteotomie sollte das Standardverfahren in der operativen Therapie des Metatarsus primus varus sein (Abb. 4A + 4B). Mit dieser Langzeitstudie können wir zeigen, daß mittels einer basalen Keilosteotomie auch langfristig gute Resultate im Hinblick auf die Patientenzufriedenheit und Korrekturmöglichkeit des mittel- und schwergradigen Hallux valgus zu erzielen sind (Abb. 5A + 5B). Somit finden die guten Kurzeitergebnisse unserer ersten Serie (26) ihre Bestätigung. Unsere Ergebnisse mit 82% zufriedenen und 12% unzufriedenen Patienten



**Abb. 4A** Patient A. S., weibl., 15 J., präOp, Intermetatarsalwinkel: 15°, Hallux valgus-Winkel: 40°, Sesambeinluxation: Grad 2, MTP-Gelenk: inkongruent

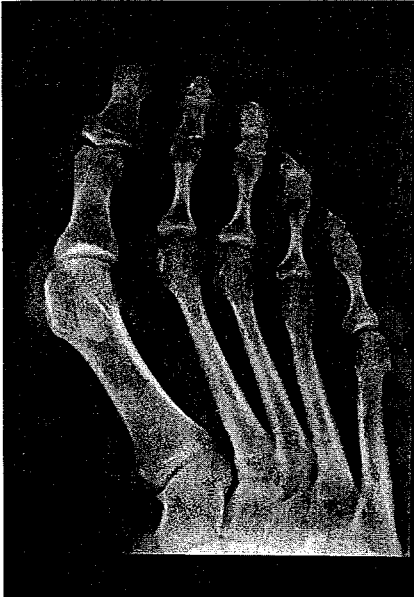

**Abb. 4B** Basale Keilosteotomie, Patient A. S., weibl. 31 J., 16 Jahre postOp, Intermetatarsalwinkel: 8°, Hallux valgus-Winkel: 10°, Sesambeinluxation: Grad 1, MTP-Gelenk: kongruent

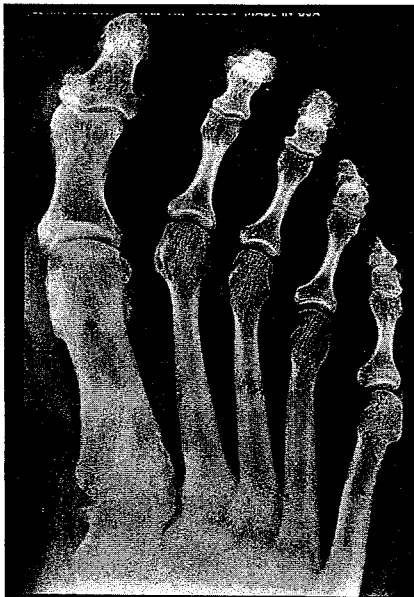decken sich mit jenen aus vergleichbaren Studien mit allerdings kürzeren Nachuntersuchungsintervallen und geringeren Fallzahlen: *Wanivenhaus*: gute Ergebnisse bei 85 Prozent der Patienten nach 34 Monaten (24), *Resch*: gute Ergebnisse bei 80 Prozent nach 37 Monaten (14) und *Cedell*: 78 Prozent gute Ergebnisse nach 19 Monaten (1).

Vorteile der basalen Keilosteotomie des ersten Metatarsals sind eine gute und langfristige Korrektur des Hallux valgus und Metatarsus primus varus bei ideal durchgeführter Osteotomie. Nachteilig wirkt sich allerdings der hohe technische Schwierigkeitsgrad aus. Dadurch besteht ein erhöhtes Risiko einer unerwünschten Verkürzung, sowie Dorsalabweichung des ersten Metatarsals. Beide sind mit dem konsekutiven Auftreten einer Transpositionsmetatarsalgie korrelierbar. Die Operationsplanung anhand präoperativer Röntgenbilder, sowie die intraoperative Umsetzung hinsichtlich des Korrekturausmaßes ist im Hinblick auf Genauigkeit und Reproduzierbarkeit unsi-





**Abb. 5A** Patient E. S., weibl., 23 J., präOp, Intermetatarsalwinkel: 12°. Hallux valgus-Winkel: 44°, Sesambeinluxation: Grad 2, MTP-Gelenk: inkongruent



**Abb. 5B** Basale Keilosteotomie, Patient E. S., weibl. 41 J., 18 Jahre postOP, Intermetatarsalwinkel: 9°, Hallux valgus-Winkel: 12°, Sesambeinluxation: Grad 0, MTP-Gelenk: kongruent, Spongiosaschraube in situ

cher. Eine ideale Operationsmethode sollte die Möglichkeiten eines optimalen Korrekturausmaßes mit technischer Sicherheit, sowie Reproduzierbarkeit verbinden können.

Wir sind daher aus eigenen Erfahrungen überzeugt, daß andere Techniken ohne erhöhtes Risiko einer Verkürzung und Dorsalelevation, wie die basale Bogenosteotomie nach Mann (11) oder die basale Chevronosteotomie (15) diesen Anforderungen mehr entsprechen.

## Literatur

- 1 Cedell C. A., M. Aström: Proximal metatarsal osteotomy in hallux valgus. Acta Orthop. Scand. 53 (1982) 1013–1018
- 2 Debrunner, A. M.: Editorial: Indikationen für orthopädische Operationen. Z. Orthop. 134 (1996) Oa1–Oa4
- 3 Goldner J. L., R. W. Gaines: Adult and Juvenile Hallux Valgus: Analysis and Treatment. Orthop. Clin. N. Amer., Vol. 7 (4) (1976) 863–887
- 4 Helal, B., S. K. Gupta, P. Hjaseni: Surgery for adolescent hallux valgus. Acta Orthop. Scand. 45 (1974) 271–295
- 5 Hohmann, G.: Fuß und Bein. München, Verlag J. F. Bergmann, Fünfte Ausgabe (1951) 145–155
- 6 Kitaoka, H.B., I. J. Alexander, R. S. Adelaar, J. A. Nunley, M. S. Myerson, M. Sanders: Clinical Rating Systems for Ankle-Hindfoot, Midfoot, Hallux, and Lesser Toes. Foot & Ankle, Vol. 15, No. 7 (1994) 349–353
- 7 Krismer, M., M. Eichenauer: Die Operation nach McBride mit und ohne zusätzliche Basisosteotomie des Metatarsale I. Z. Orthop. 129 (1991) 51–56
- 8 Jahss, M. H., A. L. Troy, F. Kummer: Roentgenographic and mathematical analysis of first metatarsal osteotomies for metatarsus primus varus; a comparative study. Foot Ankle 5 (1985) 280–321
- 9 Landsmann A. S., H. W. Vogler: An assessment of oblique base wedge osteotomy stability in the first metatarsal using different modes of internal fixation. J. Foot Surg. 31 (1992) 211–218
- 10 Limbird, T. J., R. M. DaSilva, N. E. Green: Osteotomy of the first metatarsal base for Metatarsus Primus Varus. Foot Ankle, Vol. 9, No. 4 (1989) 158–162
- 11 Mann R. A., S. Rudical, St. Grave: Repair of Hallux Valgus with a Distal Soft-Tissue Procedure and Proximal Metatarsal Osteotomy. J. Bone Joint Surg. 74-A (1992) 124–129
- 12 Miller, J. W.: Distal first metatarsal displacement osteotomy: its place in the schema of bunion surgery. J. Bone Joint Surg. 56-A (1974) 923–931
- 13 Mitchell, C. L., J. L. Flemming, R. Allen, C. Glenney, G. A. Sanford: Osteotomy-bunionectomy for hallux valgus. J. Bone Joint Surg. 40-A (1958) 41–60
- 14 Resch, S., A. Stenström, N. Egund: Proximal Closing Wedge Osteotomy and Adductor Tenotomy for Treatment of Hallux Valgus. Foot Ankle 9 (1989) 272–280
- 15 Sammarco, G. J., B. J. Brainard, V. J. Sammarco: Bunion Correction Using Proximal Chevron Osteotomy: Foot & Ankle Vol. 14 (1993) 8–14
- 16 Sarrafian, S.: A method of predicting the degree of functional correction of the metatarsus primus varus with a distal lateral displacement osteotomy in hallux valgus. Foot Ankle 5 (1985) 322–326
- 17 Schubert, J., C. H. Reilly, C. J. Gudas: The closing wedge osteotomy. A critical analysis of first metatarsal elevation. J.A.P.A 74 (1984) 13–24
- 18 Scott, G., D. W. Wilson, G. Bentley: Roentgenographic Assessment in Hallux Valgus. Clin. Orthop. 267 (1991) 143–147
- 19 Shereff, M. J.: Pathophysiology, Anatomy, and Biomechanics of Hallux Valgus. Orthopedics Vol 13, No. 9 (1990) 939–945
- 20 Shereff, M. J., M. A. Sobel, F. J. Kummer: The Stability of Fixation of First Metatarsal Osteotomies. Foot Ankle 11 (1991) 208–211
- 21 Smith, R. W., J. Ch. Reynolds, M. J. Stewart: Hallux Valgus Assessment: Report of Research Committee of American Orthopedic Foot and Ankle Society. Foot & Ankle Vol. 5, No. 2 (1984) 92–103
- 22 Trnka, H.-J., S. Hofmann, M. Salzer, P. Ritschl: Clinical and Radiological results after Austin Bunionectomy for Treatment of Hallux Valgus. Arch. Orthop. Trauma Surg. Vol. 115, No. 3/4 (1996) 171–175
- 23 Trott, A. W.: Hallux Valgus in the adolescent. Instr. Course Lect. 21 (1972) 262
- 24 Wanivenhaus, A., H. Feldner Busztin: Basal Osteotomy of the First Metatarsal for Correction of metatarsus primus Varus Associated with Hallux Valgus. Foot Ankle Vol. 8, No. 6 (1988) 337–343
- 25 Wetzel, R., M. Appel, G. Hess, S. Schwarzkopf, W. Puhl: Der Sesambeinkomplex und die Hallux valgus-Deformität. Z. Orthop. 134 (1996) 524–532
- 26 Zhuber, K., M. Salzer: Behandlung des Hallux valgus bei Metatarsus primus varus. Z. Orthop. 115 (1977) 916–922

Dr. Alexander Zembsch

Orthopädisches Krankenhaus Gersthof, I. Abteilung  
Wielemansgasse 28  
A-1180 Wien